_praxis

Schluss mit den Oberflächlichkeiten!

Echtzeit-Ultraschall in der Physiotherapie

.

Ein diagnostisches Ultraschallgerät in einer deutschen Physiotherapiepraxis? Das ist ein eher ungewöhnlicher Gedanke. Der Kollege Stefan Podar aus Wien beschreibt in diesem Artikel seine Erfahrungen damit. Lesen Sie, wie so ein Gerät den physiotherapeutischen Befund erweitert und als visuelle Feedbackmöglichkeit für Patienten nützlich sein kann.

... Kontrolle ist besser!

Stellen Sie sich vor, Ihr Patient macht Kniebeugen und hat dabei keinen Spiegel vor sich. Und jetzt stellen Sie sich noch vor, dass Sie ihm dabei nicht einmal zuschauen, um ihn zu kontrollieren. Geht nicht, werden Sie sagen! Aber genau das haben wir Physiotherapeuten bisher gemacht, wenn es um die Beurteilung von tiefliegenden Muskelschichten wie der des M. transversus abdominis ging. Obwohl wir Experten für die Analyse von Bewegung und Muskelfunktion sind, taten wir dies bisher nur oberflächlich.

Autor



Stefan Podar

M. App. Sc.; seit 2006 selbstständiger Physiotherapeut in Wien, seit 2013 eigene Praxis; 2010 Master in Musculoskeletal & Sportsphysiotherapy an der University of South Australia; Gründer der Plattform „Echtzeit-Ultraschall"; seit 2012 Referent für Ultraschallkurse für Physiotherapeuten; 2012–2013 Physiotherapeut im Nachwuchsbereich des österreichischen Fußball-Nationalteams; seit 2015 Physiotherapeut der österreichischen Eishockey-Nationalmannschaft, externer Lehrender am FH-Campus Wien.

stefan.podar@gmail.com

Kapitelauswahl

Teilen & Feedback

Like 155

Tweet 0

pt.redaktion@pflaum.de

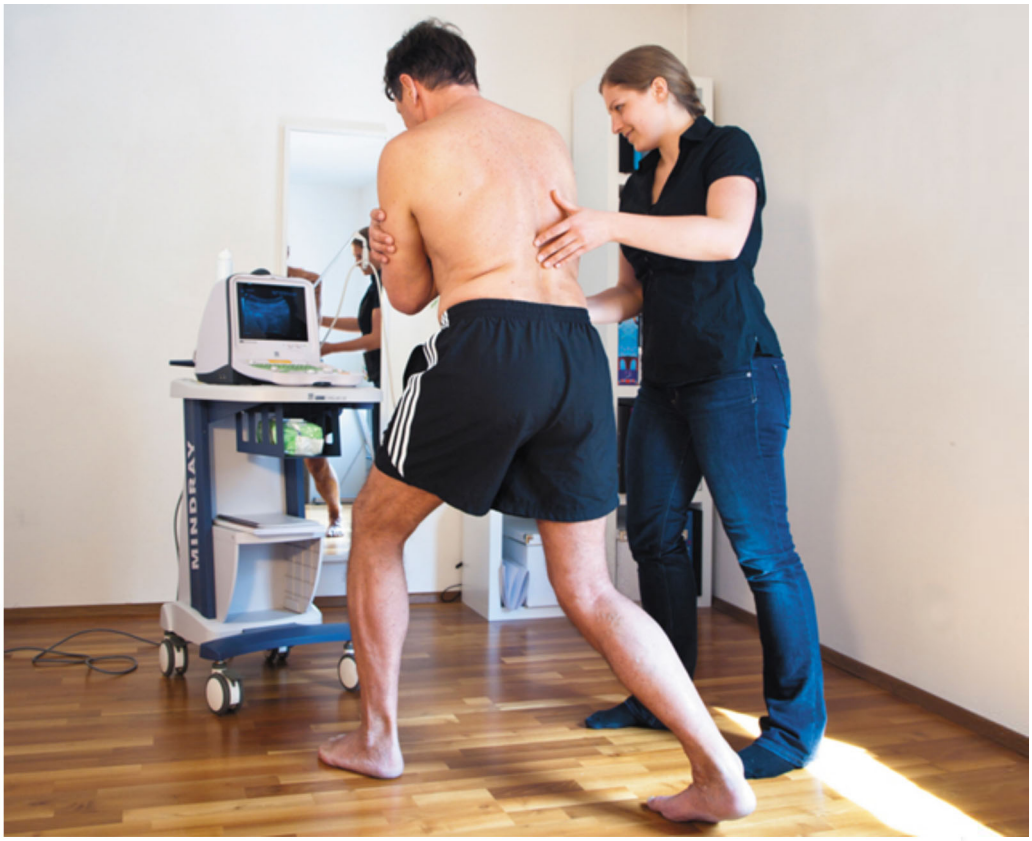

Abb. 1_M.-transversus-abdominis-Befundung / -Feedback während einer Ausfallschrittkniebeuge

Neue Möglichkeiten

Auch wenn ich es überspitzt formuliert habe, trifft es doch zu, dass man weder mit Palpation noch mit Inspektion tieferliegende Muskeln reliabel beurteilen kann. Hier ist der Einsatz von Echtzeit-Ultraschall vorteilhaft. Bildgebender Ultraschall ermöglicht die Darstellung tiefliegender Muskelschichten wie zum Beispiel des M. transversus abdominis, der lumbalen Multifidi, der Beckenbodenmuskulatur und vieler anderer Muskeln. Dadurch können sowohl Patient als auch Therapeut erkennen, ob Übungen korrekt oder falsch durchgeführt werden. Zusätzlich dient Ultraschall auch als visuelles Feedback, um Patienten das An- und Entspannen diverser Muskeln zu erleichtern. Henry (1) bewies 2005, dass Patienten, die ein Trainingsprogramm mit Echtzeit-Ultraschall als visuellem Feedback absolvierten, signifikant bessere Ergebnisse erzielten als die Kontrollgruppe. Sie lernten schneller, ihren M. transversus abdominis anzuspannen, als die Gruppe, die mit den herkömmlichen Methoden – wie taktilem und verbalem Feedback – trainierte.

Abb. 2_Funktionelles M.-transversus-abdominis-Feedback bei einer Turniertänzerin

In vielen Ländern Standard

Als Urväter des bildgebenden Ultraschalls in der Physiotherapie kann man die australischen Forscher Paul Hodges und Carolyn Richardson bezeichnen (2–4). Diese publizierten bereits in den 1990er-Jahren eine Vielzahl an Studien zum Thema Ultraschall und Aktivierung des M. transversus abdominis. Demzufolge ist es auch wenig überraschend, dass in Ländern wie Australien, den USA und Großbritannien der Einsatz von Echtzeit-Ultraschall (real-time ultrasound) seit knapp 30 Jahren zum Standardangebot vieler physiotherapeutischer Praxen und Kliniken gehört.

Die klassische »Bauchnabeleinzieh-Übung« verbreitete sich auch im deutschsprachigen Raum und wurde vermutlich zu oft und auch zu unreflektiert eingesetzt. Es ist wichtig, festzuhalten, dass nicht jeder Patient ein Training der Tiefenmuskulatur benötigt (5). Um dies jedoch valide und reliabel festzustellen beziehungsweise dem Patienten das An- oder auch Entspannen der gewünschten Muskeln effektiv beizubringen, ist Ultraschall ein hervorragendes Hilfsmittel (6–7). Das impliziert nicht, dass Inspektion oder Palpation durch den Therapeuten oder Patienten zur Übungskontrolle obsolet werden – viel eher werden dank des visuellen Feedbacks die palpatorischen Fähigkeiten des Patienten so geschult, dass er auch zu Hause sinnvoll trainieren kann.

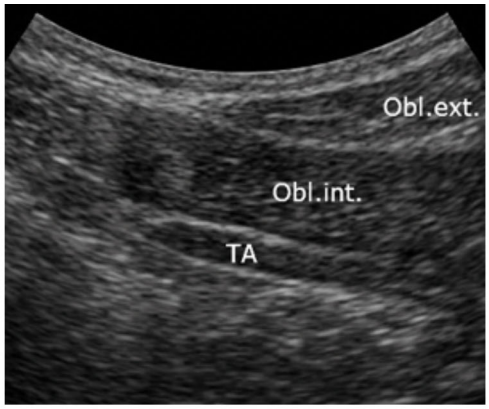

Abb. 3_Auf diesem Ultraschallbild sieht man die drei Schichten der lateralen Bauchwandmuskulatur knapp unterhalb des Bauchnabels: Obl. ext.: M. obliquus externus abdominis; Obl. int.: M. obliquus internus abdominis; TA: M. transversus abdominis.

Fallbeispiel

Alexander ist 40 Jahre alt, verheiratet und Vater von zwei Kindern. Er hat einen sitzenden Beruf und geht gerne einmal die Woche laufen. Seitdem er vor fünf Monaten einen Diskusprolaps mit ausstrahlenden Symptomen ins linke Bein hatte, absolviert er in einem Fitnesscenter regelmäßig ein Rückentrainingsprogramm. Obwohl die Übungen anfangs von einem Physiotherapeuten demonstriert und in zweiwöchigen Abständen kontrolliert werden, spürt er vor allem nach den Bauchübungen mehr Schmerzen – jedoch ohne Ausstrahlungen ins Bein.

Bei einer physiotherapeutischen Befundung mit Echtzeit-Ultraschall zeigt sich eine Überaktivierung des M. rectus abdominis sowie der Mm. obliqui externi abdominis, während gleichzeitig der M. transversus abdominis nicht aktiviert werden kann. Passend dazu finden sich bei der Palpation myofasziale Triggerpunkte und ein erhöhter Tonus in den Bauchmuskeln. Alexander kennt die Übung »Bauchnabel einziehen« bereits von seinem Therapeuten und sieht nun selbst im Ultraschall, dass er immer zu stark und auch die falschen Muskeln angespannt hat.

Als initialer Wiederbefundungstest wird »Finger to Floor« (Finger-Boden-Abstand) im Stand herangezogen, der morgens und nach dem Training schmerzhaft eingeschränkt ist. Dieser ist bei Alexander mit 40 fehlenden Zentimetern stark eingeschränkt.
Unter Ultraschallkontrolle lernt er nun, seine oberflächlichen Bauchmuskeln mit Atemtechniken zu entspannen, was seine Flexions-Range-of-Motion bereits um fünf Zentimeter vergrößert. Die zusätzliche Aktivierung des M. transversus abdominis ermöglicht ihm weitere sechs Zentimeter.

Allerdings ermüdet er neuromuskulär relativ schnell und kann die notwendige An- beziehungsweise Entspannung nicht öfter reproduzieren.

Somit entsteht folgende Hypothese: Hypertonie und Überaktivierung der oberflächlichen Bauchmuskeln, insbesondere von M. rectus abdominis und Mm. obliqui externi abdominis, sowie eine schlechte und schnell ermüdende neuromuskuläre Kontrolle des M. transversus abdominis. Dies führt zu einer Überlastung der hyptertonen Muskeln und einer schlechten segmentalen Bewegungskontrolle. Als Schmerzgenerator werden die Facettengelenke der LWS vermutet.

Therapie

Um die oberflächlichen Muskeln zu detonisieren, werden Weichteil- und Atemtechniken sowie Tapes eingesetzt. Das Training legt anfangs den Schwerpunkt auf Koordination und muskuläre Ansteuerung des M. transversus abdominis, also mehrmals am Tag wenige Wiederholungen und lange Pausen.

Das Ultraschallbild zeigt während der Atemtechniken, wie Alexander die Muskeln am besten entspannen kann, und dient beim M.-transversus-abdominis- Training als visuelle Kontrolle der Kontraktion. Da der Patient kein Ultraschallgerät zu Hause hat, ist es wichtig, ihm per Eigenpalpation das richtige Maß an Kontraktion in einfachen Ausgangsstellungen beizubringen. Die ersten drei Physiotherapie-Termine mit Echtzeit-Ultraschall finden wöchentlich statt, um Alexander das Gefühl zu geben, dass er seine Übungen richtig macht; danach werden die Abstände größer. Nach zehn Wochen und sechs Behandlungen ist Alexander beschwerdefrei und setzt sein Training im Fitnesscenter erfolgreich fort.

Abb. 4_Erstbefund des M. transversus abdominis

Weitere Möglichkeiten

Echtzeit-Ultraschall kann überall dort nützlich sein, wo Muskeln schlecht zu palpieren und inspizieren sind. So konnte in einer – sich in Publikation befindlichen – Studie (8) die Intertester-Reliabilität bei der Ultraschallüberprüfung des M. longus colli bewiesen werden. Außerdem bietet sich die Untersuchung der Hüftmuskulatur mit ihren vielen verschiedenen Schichten und Anteilen an (9).
In Australien und Großbritannien dürfen Physiotherapeuten nach entsprechender Ausbildung Ultraschall auch zur Diagnostik muskuloskelettaler Pathologien verwenden. Im deutschsprachigen Raum beschränkt sich die Anwendung jedoch auf die Beurteilung von Muskulatur in Funktion. Allerdings hat eine neue Studie gezeigt, dass Ultraschall eine reliable und valide Methode ist, um die Muskelmasse des M. vastus medialis zu beurteilen (10). Dies

ist natürlich hilfreich, um Trainingsfortschritte und Verläufe bei Kniepatienten zu beurteilen und zu dokumentieren.

Abschließend lässt sich sagen, dass die Anwendung von Echtzeit-Ultraschall ein sehr hilfreiches Element im physiotherapeutischen Prozess darstellt und sich ständig neue Anwendungsgebiete eröffnen.

ABBILDUNGEN
Dominik Stegmayer – *www.stegmayer.eu*

HINWEIS
Mehr Infos:
www.echtzeit-ultraschall.at
www.top-physio.at

Heftnummer: 6-2015

Literatur

_partner

FREI AKTIVE REHA-SYSTEME
PHYSIOBUY
svg aktiv. vital. gesund.
Stolzenberg PHYSIO | MEDICAL FITNESS
The International Academy of Osteopathy (IAO)

pt_Zeitschrift für Physiotherapeuten sowie das pt_portal sind Publikationen des Pflaum Verlags.